

МЕСТНЫЕ ЭСТРОГЕНЫ: НЕ ТОЛЬКО ДЛЯ ЛЕЧЕНИЯ, НО И ДЛЯ ДИАГНОСТИКИ

РЕДАКЦИОННЫЙ ОБЗОР

Женщина, вступившая в менопаузу, начинает ощущать проявления гормональной перестройки своего организма, которые, как правило, доставляют ей выраженный дискомфорт. Эти проявления являются результатом угасания функции яичников, в результате чего возникает дефицит эстрогенов, который обуславливает различного рода нарушения. В частности нехватка эстрогенов приводит к нарушению пролиферативных процессов влажной эпителии, подавлению митотической активности клеток, в первую очередь его базального и парабазального слоев, изменению чувствительности рецепторного аппарата. Одним из последствий эстрогенного дефицита в постменопаузе является атрофия слизистых оболочек мочеполового тракта. По различным оценкам, после 45 лет ею страдают от 50 до 80% женщин [1, 4, 5].

Атрофические процессы, особенно выраженные в слизистой оболочке влагалища, захватывают также и соединительно-тканые и мышечные структуры влагалища, мышцы тазового дна, уретры, мочевого пузыря, что закономерно приводит как к анатомическим, так и к функциональным нарушениям мочеполовой системы. Многослойный плоский эпителий, покрывающий наружную поверхность влагалищной части шейки матки (экзоцервикс), претерпевает аналогичные изменения с прогрессирующим развитием атрофических процессов. В связи с этим, наиболее частыми клиническими формами возрастной патологии влагалища и шейки матки в постменопаузе являются атрофические вагиниты и цервициты [1].

К клиническим проявлениям атрофических вагинитов и цервицитов относятся сухость, зуд, выделения из влагалища, носящие дли-

тельный, рецидивирующий и упорный характер, кровянистые выделения при физической нагрузке и половых контактах, при попытке произвести исследование в зеркалах; различные сексуальные нарушения, вплоть до невозможности половой близости из-за болезненности и кровотечений.

Для диагностики атрофических вагинитов и цервицитов используют комплексное обследование, которое включает в себя гинекологический осмотр шейки матки и влагалища в зеркалах, цитологическое обследование для исключения онкологической патологии, бактериоскопическое, бактериологическое исследование, определение pH влагалищного содержимого, ПЦР при подозрении на инфекционный процесс. Женщинам также следует выполнять УЗИ органов малого таза (для исключения органической патологии), расширенную кольпоскопию, по показаниям – биопсию шейки матки, вульвы.

НАЛИЧИЕ АТРОФИИ – ПОВОД ДЛЯ ДОПОЛНИТЕЛЬНОЙ ДИАГНОСТИКИ

Как известно, атрофические инволютивные изменения половых органов являются фактором для развития фоновых и предраковых заболеваний. Поэтому важное значение имеет онкологическая настороженность врача гинеколога при визите к нему пациентки с атрофическим вагинитом и/или цервицитом. Следовательно, наличие атрофических процессов слизистых мочеполового тракта требует надлежащей и тщательной диагностики.

Как уже упоминалось, чрезвычайно важным в отношении онкологической настороженности применительно к патологии шейки матки является цитологическое исследование, позволяющее с точностью до 95% выявить предраковые процессы шейки матки. Так, атрофия многослойного плоского эпителия, сопровождающаяся воспалением, зачастую характеризуется клеточной атипией. В этой ситуации, как правило, отражением реактивного состояния является цервикальная интраэпителиальная неоплазия первой степени (ЦИН I) [1].

Однако атрофические изменения цервикального эпителия у постменопаузальных женщин по результатам цитологического исследования (мазка по Папаниколау, Пап-теста) могут имитировать ЦИН, в т. ч. II–III степени [7]. В одном из исследований было показано, что плоскоклеточная атипия, выявленная цитологически у постменопаузальных женщин, лишь




Наиболее частыми клиническими формами возрастной патологии влагалища и шейки матки в постменопаузе являются атрофические вагиниты и цервициты



в редких случаях ассоциируется с плоскоклеточным интраэпителиальным поражением (squamous intraepithelial lesion, SIL) шейки матки, подтвержденным в ходе биопсии, и чаще всего представляет собой атрофию, связанную с реактивными возрастными изменениями [6]. Поэтому женщинам с «атипичными» результатами Пап-теста перед постановкой точного диагноза необходимо провести его повторно после курса местного применения эстрогенов. Еще в 1989 г. P.F. Kaminski et al установили, что между дефицитом эстрогенов и плоскоклеточной атипией имеется корреляция. Они сообщили о том, что после местного использования эстрогенов большинство результатов цитологического исследования, ранее классифицированных как «атипия» (в частности, увеличение размеров ядер клеток), оказались нормальными [8]. Это обусловлено тем, что после локального применения эстрогенов атипический атрофический эпителий, в отличие от диспластического эпителия (предрака), дозревает в нормальный плоский эпителий. Данная тактика диагностики (применение местных эстрогенов с целью дифференциации атипичных цервикальных образцов от обычной атрофии) хорошо себя зарекомендовала [7] и позволяет не только уточнить диагноз, но и избежать ненужных обследований, упростив диагностику предрака у женщин постменопаузального периода, а также снизить затраты на обследование.

В одном из исследований был выполнен анализ результатов цитологии атрофических цервикальных мазков постменопаузальных женщин с целью отличить атипичные клетки плоского эпителия неясного значения (atypical squamous cells of undetermined significance, ASCUS) и SIL от атрофии, возникшей в результате доброкачественных реактивных изменений. Для этого цитологическое исследование и/или биопсия выполнялись в начале исследования, а затем повторно после местного применения эстрогенов. В целом для атрофических мазков характерно равномерное увеличение в 2,5–3 раза ядер плоских клеток, что расценивается как диагностический признак ASCUS. После лечения эстрогенами было выявлено 12% случаев SIL (10 из 84 участниц) и 11% случаев ASCUS (9 женщин). Изменение клеточных ядер (гиперхромия и неправильный контур) наиболее часто отмечалось в случае ASCUS (нереактивной природы) и SIL. Авторами исследования сделан вывод о том, что только лишь увеличения клеточных ядер, обнаруженного в цервикально-вагинальных мазках у постменопаузальных женщин, недостаточно для постановки диагноза ASCUS и SIL. Увеличение объема ядер плоских клеток является нормальным реактивным изменением в цервикальных мазках



и устраняется после местной терапии эстрогенами. Гиперхромия ядер и неправильные ядерные контуры – наиболее надежные признаки диагностики SIL [6].

Исходя из вышеуказанного, тактика при сомнительных результатах цитологического исследования должна быть следующей. После проведения противовоспалительной терапии показан курс местной терапии эстрогенсодержащим препаратом. С этой целью оптимально подойдет препарат Овестин® [1]. Овестин® влияет на качество и количество цервикальной слизи, что позволяет использовать его с диагностической целью при неясных результатах цитологического исследования шейки матки (подозрение на опухолевый процесс) на фоне атрофических изменений [3].

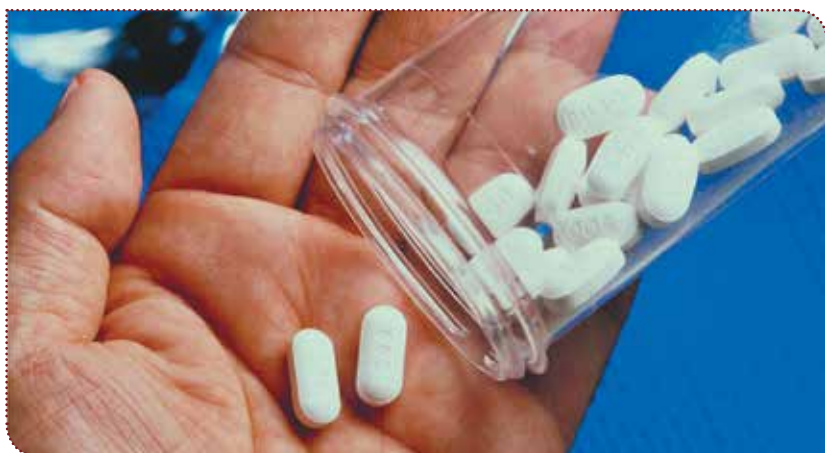При неясных результатах цервикального мазка назначается альтернирующая терапия Овестином®: препарат применяется в форме свечей или крема интравагинально по одному суппозиторию (по одной дозе аппликатора) через день в течение недели перед взятием следующего мазка [3]. После этого проводится контрольное цитологическое исследование. Как правило, состояние шейки матки полностью нормализуется и атипия исчезает. Если же кольпоскопическая картина при подозрении на ЦИН сохраняется, необходимо углубленное обследование пациентки, включая повторное цитологическое исследование, обследование опытным кольпоскопистом и динамическое наблюдение за пациенткой [1].

МЕСТНАЯ ТЕРАПИЯ УРОГЕНИТАЛЬНЫХ РАССТРОЙСТВ

В настоящее время ни у одного клинициста не возникает сомнений, что главный метод лечения возрастных атрофических изменений, вульвитов, вагинитов, цервицитов, сексуальных и урологических нарушений, обусловленных дефицитом эстрогенов, – это заместительная гормональная терапия (ЗГТ).



Овестин® может быть использован с диагностической целью при неясных результатах цитологического исследования шейки матки (подозрение на опухолевый процесс) на фоне атрофических изменений



Основными задачами ЗГТ у данного контингента женщин являются [2, 5]:

- ликвидация атрофических изменений, восстановление нормальной микрофлоры влагалища, кровообращения, тонуса влагалища и мочевыводящих путей;
- предотвращение инфицирования влагалища и шейки матки.

Это осуществляется с помощью эстрогенов, входящих в состав различных препаратов преимущественно местного, но иногда и системного действия.

При изолированных, не сочетающихся с другими симптомами менопаузы, урогенитальных расстройствах и наличии противопоказаний к системной ЗГТ у женщин старше 65 лет предпочтение следует отдавать местной терапии препаратами, содержащими эстриол, не вызывающими каких-либо осложнений, в отличие от системной ЗГТ, практически безопасными и не имеющими абсолютных противопоказаний (В.Е. Балан, 1998; 2000; 2003). Эти лекарственные средства обеспечивают не системную, а локальную гиперэстрогению с позитивным влиянием на функциональное состояние эстрогензависимых тканей органов малого таза.

В нашей стране, так же как и за рубежом, предпочтение отдается местным препаратам эстриола. Специфичность действия эстриола определяется особенностями его метаболизма и сродством к соответствующим рецепторным системам. Эстриол является наименее активным эстрогеном с кратковременным действием, поскольку он не задерживается в ядерных структурах эпителиоцитов, оказывает минимальное системное действие. Это отличие эстриола от других эстрогенов чрезвычайно важно для больных в периоде постменопаузы. При интравагинальном применении эстриол быстро и почти полностью абсорбируется. При соблюдении правил и интервалов лечения побочные действия препаратов эстриола практически отсутствуют, и они в поддерживающем режиме могут назначаться длительностью более 3–6 мес. [4].



При изолированных, не сочетающихся с другими симптомами менопаузы, урогенитальных расстройствах и наличии противопоказаний к системной ЗГТ у женщин старше 65 лет предпочтение следует отдавать местной терапии препаратами, содержащими эстриол, в частности Овестином®

Среди эстриолсодержащих препаратов для местной ЗГТ хорошо себя зарекомендовал препарат Овестин®. Эстриол, входящий в его состав, обладает самым коротким периодом нахождения в ядре клетки (1–4 ч) и самой низкой биологической активностью среди естественных эстрогенов, что определяет его преимущество как средства локального действия. При этом времени его нахождения в ядре и связи с рецепторами достаточно для развития уро- и ваготропного эффектов (пролиферация многослойного плоского эпителия), но недостаточно для развития утеротропного эффекта (пролиферации эндометрия).

Под влиянием уже небольших доз Овестина® у женщин с урогенитальными расстройствами улучшается кровоснабжение стенок влагалища, активируются пролиферативные процессы влагалищного и шейечного эпителия, нормализуется микрофлора влагалища, увеличивается количество лактобацилл, гликогена и трансудации в просвет органа со снижением рН влагалищного секрета с 6,8 до 4,5. Клинически исчезают такие симптомы, как сухость, зуд, жжение во влагалище и болезненность во время полового контакта. Кроме того, улучшается кровообращение нижних отделов половых путей, в связи с чем повышается резистентность влагалища и шейки матки к инфекционным воздействиям [2, 4]. Улучшенное в результате действия эстриола кровоснабжение всех слоев уретры восстанавливает мышечный тонус и пролиферацию уретрального эпителия. В результате давление в средней части уретры повышается до величин, превышающих давление в мочевом пузыре, что устраняет причины развития стрессорного недержания мочи, других уродинамических нарушений. Стимуляция эстриолом секреции иммуноглобулинов парауретральными железами и уретральной слизи обеспечивает создание биологического барьера для восходящей мочевой инфекции (Я.П. Сольский, 2003).

Овестин® одинаково эффективен при приеме внутрь (таблетки) и интравагинальном (суппозитории или крем) применении. При атрофии нижних отделов мочеполового тракта, обусловленной эстрогенной недостаточностью, пероральную форму Овестина® рекомендовано применять по 4–8 мг в сутки в течение первых четырех недель с последующим постепенным снижением дозы в соответствии с симптоматикой до достижения поддерживающей дозы 1–2 мг в сутки. Суточная доза при пероральном приеме не должна превышать 8 мг. В форме суппозитория или крема Овестин® применяется по 1 суппозиторию (по 1 дозе аппликатора) в сутки в течение первых недель с последующим постепенным снижением дозы до поддерживающей (например, по 1 суппозиторию / по 1

дозе аппликатора 2 раза в неделю) в зависимости от степени уменьшения симптомов [3].

Говоря о субъективной переносимости Овестина® пациентками, следует отметить, что побочные эффекты (местное раздражение, напряженность или болезненность молочных желез) при его применении возникают редко, бывают не настолько выраженными, чтобы потребовалась отмена терапии и, как правило, исчезают самостоятельно в течение первых двух недель лечения (В.В. Дьяков и соавт., 2002). Овестин® не вызывает кровотечений отмены, не оказывает значительного влияния на минеральный и белковый обмен, уровень глюкозы в крови, картину периферической крови. Противопоказания к применению мест-

ных форм Овестина® исчерпываются наличием у женщины четырех состояний: беременность, эстрогензависимая опухоль или подозрение на нее, вагинальное кровотечение невыясненной этиологии, а также венозные или артериальные тромбозы в настоящее время или в анамнезе [3].

Таким образом, адекватное обследование и лечение атрофических процессов нижнего отдела половых путей с помощью местных эстриолсодержащих препаратов позволяет сохранить здоровье женщин постменопаузального возраста и улучшить качество их жизни.

**Леся Коломиец,
медицинский консультант ИД «Трилист»
MCC-UKR-OVE-025-17.06/13**



ЛИТЕРАТУРА/REFERENCES

1. Костава М.Н., Баширова Л.К.

Атрофический экзоцервицит и вагинит. Возможности терапии // Consilium Medicum. – 2010. – № 2. – Т. 12.

Kostava MN, Bashirova LK.

Exocervicitis and atrophic vaginitis. Treatment options // Consilium Medicum. – 2010. – № 2. – Vol. 12.

2. Ледина А.В.

Особенности клинического течения и лечение вульвовагинитов у женщин в постменопаузе. – Consilium Medicum. – 2007. – № 2. – Т. 9.

Ledeena AV.

The clinical course and treatment of vulvovaginitis in postmenopausal women // Consilium Medicum. – 2007. – № 2. – Vol. 9.

3. Компендиум, 2012

Инструкция к препарату Овестин®. Режим доступа: <http://compendium.com.ua/info/10941/merck-co/ovestin-sup-sup>.

Compendium, 2012

Instructions to the drug Ovestin. Mode of access: <http://compendium.com.ua/info/10941/merck-co/ovestin-sup-sup>.

4. Отчет о проведении сравнительного клинического тестирования лекарственных средств эстриол (Farmaprim SRL, Республика Молдова) и Овестин® (Organon, Голландия) при лечении атрофических изменений слизистой оболочки

влагалища и нижних отделов мочевыводящих путей, обусловленные дефицитом эстрогенов. Режим доступа: <http://farmaprim.md/node/111>.

Report on the comparative clinical testing of drugs estriol (Farmaprim SRL, Moldova) and ovestin (Organon, The Netherlands) in the treatment of atrophic changes in the mucous membrane of the vagina and lower urinary tract caused by estrogen deficiency. Mode of access: <http://farmaprim.md/node/111>.

5. Андрущенко К.В.

Быть настоящей женщиной... всегда // Здоровье Украины. – 2003. – № 80.

Andruschenko KV

Be a real woman ... always // Health of Ukraine. – 2003. – № 80.

6. Bulten J, PCM de Wilde, Boonstra H et al

Proliferation in "Atypical" Atrophic Pap Smears. Gynecologic Oncology. 2000; 79, 225–229.

7. Abati A, Jaffurs W, Wilder AM

Squamous Atypia in the Atrophic Cervical Vaginal Smear. A New Look at an Old Problem. Cancer (Cancer cytopathology), August 25, 1998. Vol. 84. N. 4.

8. Kaminski PF, Sorosky JI, Wheelock JB, Stevens CW

The significance of atypical cervical cytology in an older population. Obstet. Gynecol. 1989; 73: 13–5.

МІСЦЕВІ ЕСТРОГЕНИ: НЕ ТІЛЬКИ ДЛЯ ЛІКУВАННЯ, А Й ДЛЯ ДІАГНОСТИКИ

У віці після 45 років від 50 до 80% жінок страждають від різних проявів менопаузи, у т. ч. атрофії слизової оболонки сечостатевого тракту. Найбільш частими клінічними формами вікової патології піхви і шийки матки в постменопаузі є атрофічні вагініти і цервіцити. При цьому атрофічні інволютивні зміни статевих органів є чинником розвитку фонових і передракових захворювань. Цитологічне дослідження дає змогу з точністю до 95% виявити передракові процеси шийки матки. Однак атрофічні зміни цервікального епітелію у постменопаузальних жінок, за результатами цитологічного дослідження, можуть лише імітувати передрак. Тому з метою диференціальної діагностики атрофічних змін із неоплазією застосовується місцевий курс терапії естрогенами, після якого атрофічний епітелій втрачає хибні ознаки дисплазії. Як препарат для такої діагностичної терапії може бути використаний Овестин®. Крім того, Овестин® може використовуватися і з лікувальною метою – естриол, що входить до його складу, ефективно усуває симптоми уrogenітальних розладів у постменопаузальних жінок.

Ключові слова: постменопауза, атрофія слизових оболонок, уrogenітальні розлади, цитологічне дослідження, естрогени, естриол, Овестин®.

LOCAL ESTROGENS: NOT ONLY FOR TREATMENT BUT ALSO FOR DIAGNOSTICS

50-80% of women at age 45 years after suffering from various symptoms of menopause including urogenital atrophy. Atrophic vaginitis and cervicitis are the most common clinical forms of age-related pathology of the cervix and vagina in postmenopausal women. In this case, the atrophic involutive changes of genitals are a factor for the development of background and precancerous diseases. Cytological examination allows up to 95% identify precancerous cervical processes. However, atrophic changes of the cervical epithelium in postmenopausal women according to the results of cytology can only simulate precancer. Therefore, for the differential diagnosis of atrophic changes and neoplasia uses the local estrogen therapy, after that an atrophic epithelium loses false signs of dysplasia. A preparation Ovestin® may be used for a diagnostic therapy. Also Ovestin® can be used for therapeutic purposes - included in its composition estriol effectively eliminates the symptoms of urogenital disorders in postmenopausal women.

Keywords: postmenopause, atrophy of the mucous membranes, urogenital disorders, cytology, estrogen, estriol, Ovestin®.